Aus dem Zahnärztlichen Institut der Universität Marburg
Direktor: Prof. Dr. Fliege.

Die Zusammenarbeit des Zahnarztes mit den Rhinologen auf dem Gebiete der operativen und der nach Traumen erforderlichen Nasenkorrekturen.

Inaugural-Dissertation

zur Erlangung des Doktorgrades in der Zahnheilkunde
der Hohen Medizinischen Fakultät
der Philipps-Universität zu Marburg

vorgelegt von

Richard Behrens
approbiert. Zahnarzt aus Woltorf bei Peine.

Marburg 1940

R. Friedrich's Universitäts-Buchdruckerei (Inhaber Karl Gleiser) in Marburg.

Angenommen von der Medizinischen Fakultät am 18. 12. 1939.

Referent: Prof. Dr. Kunzendorf.

Korreferent: Prof. Dr. Fliege.

Gedruckt mit Genehmigung der Fakultät.

Meiner lieben Mutter

Digitized by the Internet Archive
in 2026

https://archive.org/details/IA41547924_0153

Es gibt kaum einen Teil des menschlichen Körpers, der nicht das Wesen der Persönlichkeit so offenbart wie das Antlitz. Alle Empfindungen der menschlichen Psyche geben dem Gesicht ein besonderes Aussehen, das daher auch mit Recht als Spiegelbild der Seele bezeichnet werden kann. Für die Architektur des Gesichts aber ist in erster Linie die Nase mitbestimmend. Ein Nasenverletzter empfindet seine Verstümmelung eher als ein durch andere schwere äußere Leiden Behinderter. Er glaubt einer steten Kritik vonseiten seiner Mitmenschen ausgesetzt zu sein. Diese Empfindung verursacht eine Verminderung seiner Persönlichkeitswerte. Löst ja schon eine einfache Hypertrophie der Nase eine schwere seelische Depression aus, die nach Joseph schon häufig Anlaß zu Selbstmorden gewesen ist. Man weiß auch unbedingt die Bestrebungen von Menschen zu würdigen, ihre nicht durch rassische Eigenarten bedingte semitische Nasenform zu verlieren. Abgesehen von diesen Aeußerlichkeiten verdienen Folgezustände, wie sie durch behinderte Nasenatmung ausgelöst werden, unbedingt nähere Beachtung. Von diesen Komplikationen möchte ich nur einige erwähnen: Trockenheit der Rachenschleimhaut, chronische Angina, Otitis media, Bronchialasthma, leichtes Eindringen des Tuberkelbazillus, Thoraxdeformationen, Unaufmerksamkeit in der Schule bei Jugendlichen, Pavor nocturnus usw. Weist doch besonders Heinrich auf die Erfahrungen der Rhinologie hin, „die aus tausenden von Untersuchungen über die Zusammenhänge zwischen Nase und geistigem Habitus gewonnen wurden".

Ganz allgemein möchte ich bemerken, daß sich die Nasendeformatitäten nie durch Apparate allein beseitigen lassen. Immer ist dazu ein chirurgischer Eingriff notwendig. Aber der vorangegangenen Mobilisierung der verlagerten Nasengerüstteile muß notwendigerweise eine exakte Korrektur durch einen ärztlich geschulten Apparatebauer, den Zahnarzt, erfolgen. Der unmittelbare anatomische Zusammenhang der Zähne mit der Nase enthebt mich der Notwendigkeit, die Bedeutung der Rhinologie für den Odontologen zu schildern. Andererseits ist der Zahnarzt mit der Symptomatologie und zum Teil auch mit der Therapie der wichtigsten Erkrankungen aus dem Gebiet der Rhinologie vertraut. Er hat vollstes Verständnis für die therapeutischen Maßnahmen des Nasenarztes und kann somit in Harmonie mit demselben zum Wohle des Kranken lindern und heilen.

Obwohl es nicht meine Aufgabe ist, die Nasenplastik zu beschreiben, will ich doch einen kurzen geschichtlichen Ueberblick geben, da hierbei ähnliche Apparate Anwendung finden wie bei der Korrektur der Nasendeformitäten. Ferner finden die wichtigsten Nasendeformitäten und deren Operationsmethoden nach Joseph-Frühwald Erwähnung. Dann werde ich mich, meinem Thema entsprechend, besonders mit der Frage der Nasenkorrekturapparate, wie sie nach Operationen und Traumen der Nase Anwendung finden, beschäftigen.

Als älteste Methoden der chirurgisch-plastischen Operation der Gesichtsdefekte haben die aus Indien und Italien stammenden Verfahren der Gesichtsplastik zu gelten. Die indische Methode entnimmt das Material aus der Stirn, die italienische gewinnt es aus dem Oberarm. Die Transplantation von Gewebe aus Brust und Hals ist besonders im Weltkriege mit großem Erfolg angewandt worden (Kukulies). Als erster führte Dieffenbach 1845 die Rhinoplastik in Deutschland ein. Er bediente sich der indischen Methode. Allerdings war der Erfolg recht mangelhaft, denn es traten bald Schrumpfungserscheinungen des transplantierten Gewebes auf. Von Langenbeck, der sich derselben Methode bediente, aber das Periost mit entfernte, kam ebenfalls zu keinem günstigen Erfolge. Erst König hatte mehr Erfolge aufzuweisen. Letzterer erweiterte das von Langenbecksche Verfahren, indem er auf den Hautperiostlappen aus der Stirn noch einen ebenfalls aus der Stirn entnommenen Hautlappen legte. Das Verfahren von König ist dann noch bis zur Jahrhundertwende von Männern wie Hacker, Schimmelbusch und Hildebrand modifiziert worden. Eine freie Knochentransplantation führte zuerst Israel (1896) ein. Er benutzte ein Stück der Tibia. Von Mangold und Nélaton benutzten Rippenknorpelstücke anstelle von Knochen. Die Anfänge der Schiefnasenplastik reichen ebenfalls auf den Altmeister der plastischen Chirurgie, Dieffenbach, zurück. Lossen korrigierte 1884 eine knorpelige Schiefnase durch Resektion der Prominenz des Septums vom Munde aus und durch den Druck einer an einem Stirnreifen befestigten Pelotte. Dieses ist die erste Erwähnung eines Korrekturapparates für die Schiefnase. Winkler berichtet 20 Jahre später über dieselbe Methode. Ueber die erste Korrektur der knöchernen Schiefnase berichtet Trendelenburg 1889. Er wendet „lineare, nach der Orbita gerichtete Meisselschnitte durch die Oberkieferfortsätze“ an. Außerdem meisselt er von einem äußeren Hautschnitt aus die Nasenbeine an der Nasenwurzel durch, redressiert dann die Nase und sucht sie in dieser Stellung durch Pelottendruck zu halten. Goodale berichtet über ein ähnliches Vorgehen. Nur legt er die Sägeschnitte weiter dem Nasenrücken zu. In neuerer Zeit haben Joseph, Lexer und Frühwald be-

sondere Methoden zur Korrektur von Schiefnasen herausgefunden, die einen hohen Grad der Operationstechnik verraten. — Erwähnte Operationsmethoden entnahm ich der Arbeit von Fritzsche).

Bei der knöchernen Schiefnase unterscheidet man folgende Formen: Nach Joseph: den seitlichen Knochenhöcker, die Einsattlung der Nase, die totale doppelseitige Schiefheit und die Dislokation der Nasenwurzel. — Frühwald erwähnt den seitlichen Nasenhöcker, totale Schiefheit der knöchernen Nase und die Schiefheit der Nasenwurzel. Lexer spricht von Höckernase und knöcherner Schiefnase. Buschmann hebt in seiner Inaug.-Diss. hervor, daß die Marburger Hals-, Nasen-, Ohrenklinik neben der Höckernase nur noch die knöcherne Schiefnase als wesentliche Form unterscheidet.

Im knorpeligen Teil der Nase unterscheidet Joseph folgende seitlichen Deformitäten: 1. den seitlichen Knorpelhöcker bei geradem Nasenrücken, 2. den Schiefstand des knorpeligen Nasenrückens und 3. den Schiefstand der Nasenspitze. Frühwald kennt nur 2 Erscheinungsformen: den seitlichen Knorpelhöcker und den Schiefstand des knorpeligen Nasenrückens. Lexer, Boenninghaus und die Marburger Hals-, Nasen-, Ohrenklinik sprechen ganz allgemein von knorpeliger Schiefnase.

Alle erwähnten Nasendeformitäten können nun 1. kongenitalen, 2. pathologischen und 3. traumatischen Ursprungs sein.

Kongenital sind fast ausnahmslos die Deformitäten, die durch übergroßes Wachstum der Nasenknochen hervorgerufen sind. Die sogenannten Höcker- oder Adlernasen. Ebenso auch die Schiefnasen. Ferner die Hypertrophie der Muscheln. Kukulies hat festgestellt, daß diese Deformitäten „selbst in den verschiedensten Kombinationen als Folgeerscheinungen von Störungen der Entwicklung des ersten Kiemenbogenpaares und des Nasenstirnfortsatzes herrühren".

Zu den leichteren pathologischen Erscheinungen werden alle chronischen Hyperplasien der Haut (Rhinophym) und follikuläre Hyperplasien (hypertrophische Akne) gezählt. Ebenso gehören die Wucherungen des knöchernen Gerüsts und Osteome hierher, ferner die adenoiden Vegetationen.

Durch anormale Entwicklung des harten Gaumens wird in den ersten Kinderjahren das Wachstum des Nasenseptums behindert. So können Cristae und Spinae unter den Exostosen der Scheidewand unterschieden werden. Sie kommen teils isoliert vor, teils in Verbindung mit einer Deviation und bieten oft Anlaß zu Klagen über erschwerte Nasenatmung. Rhinologischerseits wird darauf hingewiesen, daß dort, wo ein verengter Gaumen mit einer Septumdeviation einhergeht, diese nicht vor dem siebenten Lebensjahre eintritt. M'. Kenzie weist in diesem Zusammenhang darauf

hin, daß eine Abweichung der Scheidewand vor dem 7. Lebensjahre meist traumatischen Ursprungs ist. Zahnärztlicherseits wird Kieferkompression für die Ursache der Septumdeviation gehalten. — Die Rhinitis chronica und Hypertrophie des lymphat. Rachenringes, die als Folgeerscheinung der Skrofulo-Tuberkulose auftreten, können ebenfalls noch behinderte Nasenatmung hervorrufen. — Das Bild der Sattelnase entsteht ebenfalls durch pathologische Veränderungen infolge Nekrose im Verlaufe eines Nasenscheidewandabszesses, späterer Bindegewebsretraktion und schließlichem Verlust des knorpeligen Septumanteils. Auch dentale Nasenhöhlenfisteln können eine Sequestrierung des Septums bewirken, wie Ricci (cit. nach Lennhoff) und Kollibay gesehen haben. Wird hierbei der ganze Knorpel zerstört, so entsteht ebenfalls die Sattelnase. Wilms (cit. nach Lennhoff) machte die eigenartige Erfahrung, daß nach Entfernung eines Nasenzahnes die betreffende Nase einfiel. Es ergab sich dann, daß der Zahn in einer Zyste eingeschlossen war, die im Septum ihren Sitz hatte. Die Zyste hatte die Nase so geschädigt, daß ihr Einsinken erfolgen mußte. Erhebliche Veränderungen der Nase bringen ferner Tumoren wie Fibrome und Sklerome mit sich. Zu den schwersten Defekten führen: Lepra, Lupus, Tbc., Lues III, Carcinom, sowie Sarkom bezw. Melanosarkom. Diese aufgeführten Prozesse führen teils zur Zerstörung der tieferen Nasenschichten, sodaß die Bilder der Sattel-, Bulldoggen- und Lorgnettennasen entstehen, teils auch zur Zerstörung der oberflächlichen Teile, sodaß günstigenfalls nur eine „Rhinoneoplastik" in Frage kommt.

Die traumatischen Veränderungen der Nase finden, falls sie nicht rechtzeitig der Behandlung zugeführt werden, meist ihren Ausdruck in der knöchernen bezw. knorpeligen Schiefnase. Daß daneben auch Septumdeviationen auftreten können, habe ich oben schon erwähnt. Dubov (cit. nach Simon) hat festgestellt, daß die Beteiligung der Nasenverletzungen an den gesamten Verletzungen des Gesichtsschädels etwa 16 % ausmachen. Dubov gibt weiter in einer Statistik an, daß von 269 von ihm zur Beobachtung gelangten Nasenbeinbrüchen 188 durch Unfall, 44 durch Berufstätigkeit (4 davon durch Kriegsdienst) und 18 durch Sporttätigkeit hervorgerufen wurden. Bei 19 Fällen war der Charakter des Traumas nicht genau zu erkennen. Von den 269 Fällen wiesen 47 eine Funktionsstörung auf, bei 212 war eine ausgesprochene Deformation zu erkennen.

Bei nicht allzu kräftigem Stoß wird in erster Linie das knorpelige Septum verletzt. Nach Simon entsteht bei einer mittelstarken Gewalteinwirkung leicht eine Luxation verbunden mit seitlicher Dislokation der Nasenbeine. Bei stark von oben ausgelöster Gewalt entsteht das Bild der „traumatischen Sattelnase". Erfolgt

die Kraftrichtung mehr von der Seite aus, so entsteht die „Schiefnase". Bei Loslösung der Ossa nasalia innerhalb ihrer Sutur kann nach erfolgter Heilung vielfach eine „rinnenförmige Einsenkung" bestehen bleiben. Erwähnenswert sind dann ferner noch die indirekten Brüche nach Le Fort II und III (cit. n. Simon). Dies sind gleichzeitige Frakturen des Oberkiefers und auch der Nasenbeine. Daneben unterscheidet Waßmund noch 2 Typen, die abgesehen von der Oberkieferfraktur noch die Weichteile der Nase in Mitleidenschaft ziehen.

Im folgenden will ich mich nur mit den Operationsmethoden der knöchernen und knorpeligen Schiefnase beschäftigen, da die Erscheinungsformen wohl die am meisten auffallenden Entstellungen des Gesichtsschädels darstellen, abgesehen von der völligen Zerstörung des äußeren Nasengerüsts.

Von den Operationsmethoden der knöchernen Schiefnase wie Goodale, Trendelenburg, Joseph und Frühwald sie angegeben haben, dürften vielleicht die nach den letztbenannten die größte Verbreitung gefunden haben. Joseph beginnt mit der intranasalen Durchsägung des Oberkiefers auf der Schmalseite der knöchernen Schiefnase. Dann legt er in dem Nasenloch der anderen Seite eine größere Incision und reseziert auf der Breitseite ein keilförmiges Stück aus dem Proc. Frontalis des Oberkiefers. Der Winkel, der durch die Keilexcision gebildet wird, muß ungefähr der Deviation des Nasenrückens entsprechen. „Mit einem Ruck läßt sich nun die Nase redressieren" (N. Joseph). Bei einer starken Verbiegung des knorpeligen Teils wird das vorher mobilisierte Septum mit Nähten an der gegenüber sich befindlichen Apertur befestigt. Hierdurch wird die Nase ein wenig überkorrigiert. Nur mäßig verbogene Knorpelteile beseitigt Loebell durch Septumresektion, verbunden mit einer „Keilexcision aus dem vordersten Septumteil". — Da neuerdings das Verfahren von Frühwald mehr Verbreitung findet und es auch in der hiesigen Universitäts Hals-, Nasen-, Ohrenklinik angewandt wird, will ich auch das kurz schildern: Einer submukösen Septumresektion folgt nach etwa 2 Wochen die Schiefnasenoperation. Endonasal wird an der Breitseite der Schiefnase eine Incision gelegt und zunächst der Rand der Apertur mittels des Raspatoriums freigelegt. Dann werden Periost und Schleimhaut abgehoben. Jetzt erfolgt ein Absägen der Nasenwurzel, derart, daß an der Breitseite die knöcherne Nase nach außen eingesägt wird. Dieselben Schnitte werden auch an der Schmalseite ausgeführt. Es wird eine möglichst spitzwinklige Vereinigung der Sägeschnitte in der Mitte der Nasenwurzel angestrebt. Nunmehr erfolgt das Redressement in die gewünschte Stellung (auf den Knochen). Frühwald nimmt also kein keilförmiges Stück aus der Gegenseite der verbogenen Nase. Die

Schiefheit der knorpeligen Nase behebt Frühwald ebenfalls durch submuköse Septumresektion und „Attraktion des viereckigen Knorpels".

Die Korrektur deformierter Nasen muß möglichst im Frühstadium erfolgen. Dies trifft besonders bei traumatischen Deformationen zu. Borchers weist in diesem Zusammenhang besonders auf die Gefahr „der Konsolidation der Fragmente in dislozierten Stellungen" hin. Die Therapie der Nasengerüstfrakturen sowie der Läsionen des knorpeligen Teils erfordert die engste Zusammenarbeit des Rhinochirurgen mit dem Zahnarzt. Letzterem obliegt besonders die exakte Schienung frakturierter und die Korrektur deformierter Teile. Zu diesem Zweck sind eine ganze Anzahl von Spezialapparaten angefertigt worden, die aber alle mehr oder minder große Nachteile aufwiesen. Es soll im folgenden meine Hauptaufgabe sein, die Mängel, die den bisher gebräuchlichen Korrekturapparaten anhaften, aufzuzeigen und auf einen Apparat hinweisen, der mit gutem Erfolge in der Marburger Hals-, Nasen-, Ohrenklinik seit mehreren Jahren Anwendung gefunden hat.

Zunächst möchte ich noch die Paraffininjektion erwähnen, die häufig zur Korrektur kleiner Eindellungen des Nasenfirstes Verwendung gefunden hat.

Flüssiges Paraffin, das die Temperatur von ungefähr 45° haben muß, wird in das Subkutangewebe injiziert. Nach der Erstarrung läßt sich das Paraffin zurechtkneten und in eine günstige Lage bringen. Obwohl die kosmetischen Erfolge nicht schlecht sind, hat doch diese Korrekturmethode auch allerhand Schattenseiten. Borchers weist auf die Gefahr der Erblindung hin, falls eine Vene angestochen und das Paraffin in deren Lumen gebracht wird. Ebenfalls kennzeichnen Blässe oder Blaufärbung der Haut die Lage des Paraffins. Fritzsche weist auf Gefäßektasien hin und hebt das Auftreten von Amaurosen, Embolien und Paraffinfisteln hervor. Auch Lexer hält diese Korrekturmethode für schädlich.

Die Korrekturapparate lassen sich je nach dem Orte ihrer Einwirkung einteilen in intranasale, die zur Stützung und Hebung der eingedrückten Fragmente und Weichteile dienen und extranasale, die durch Pressen und Formen eine Richtigstellung der knöchernen und knorpeligen Teile erzielen.

Zur Stützung der eingesunkenen Fragmente führte man „Rundkörper (Pelotten) in die Nasenlöcher ein. Adams hat zu diesem Zweck eine parallelzinkige Zange angegeben, Mollière Elfenbeinröhren, Weber benutzt die Polypenklemme. Cl. Martin betont, daß mit diesen Apparaten gute Erfolge bei frischen Brüchen erzielt wurden. Oft aber blieben die Hilfsmittel ohne Erfolg, da sie

keinen festen Stützpunkt hatten. Martin erwähnt Stützapparate nach Hamilton, der aus eingeführten Gazetempons besteht, nach Poinsots, der statt der Gaze aus 2 Gummiblasen besteht, dann die Stützsonden Packarts. Es folgen dann die Verbände von Dubois, W. Adams und Jurasz. Alle stellen lediglich eine geringfügige Modifikation des Hamiltonschen Verbandes dar. Martin, der alle diese Apparate und Verbände geprüft hat, sieht die Unzulänglichkeit in der Tatsache, daß es bei keinem möglich war, ihn bis zur Verheilung der Schleimhaut in der Nasenhöhle zu belassen. Mollière wandte daher einen äußeren Gipsverband an, derart, daß, nachdem die Nase in die normale Stellung gebracht war, zunächst Elfenbeinröhren in die Nasenlöcher eingeführt wurden, die aber nach Erhärtung des Gipses wieder in Fortfall kamen. Doch schon vor Mollière waren Versuche dieser Art unternommen, die aber alle unzureichend in ihrer therapeutischen Wirksamkeit waren. Ich erwähne nur die Schienen von Malgaigne (Blei), Hamilton (Kautschuk), Dzondi (Papiermaché), Weber (zusammengeklebte Schichten von Pappe oder Guttapercha), Dumreiter (Schichtweise aufgetragenes Kollodium) und den Verband von Walsham. — Adams, Mollière, Weber, Hamilton, Poinsots, Packart, Dubois, Jurasz, Malgaigne, Dzondi, Dumreiter und Walsham sind citiert nach Cl. und Fr. Martin.

Es ließen sich mit allen Apparaten und Verbänden keine Dauererfolge erzielen. Sie dienten lediglich zur Verzögerung der wieder einsetzenden Verunstaltung.

Erst Martin hatte Dauererfolge durch seine Apparate verzeichnen können. Alle diese Apparate sind nach folgendem Prinzip gebaut: Sie finden ihren Stützpunkt auf dem Boden der Nasenhöhle und stützen das Nasengerüst von der unteren Seite her. Die Modifikation der Retentionsapparate richtet sich nach dem jeweiligen Fall. Im wesentlichen unterscheidet Martin deren drei: 1. Fraktur der Nasenbeine. Es findet der Apparat Verwendung, dessen obere Platten durch ein Schraubengetriebe gehalten werden und an der hinteren Fläche die frakturierten Teile stützen und hochhalten. 2. Fraktur des Knorpelgerüsts, mag sie die Cartilagines alares oder triangulares betreffen, so werden die Platten so kurz gehalten, daß sie nicht an die Nasenbeine heranreichen. 3. Fraktur der Knochen und der Knorpel. Die Platten sind so gehalten, daß sie alle Teile gleichmäßig fixieren können. Da die Apparate jedoch den Nachteil haben, daß sie zu tief in die Nase einsinken, hat Martin den Retentionsapparat mit einer Stützlyra versehen, die durch Stirnbänder fixiert wird. Trotz dieser Verbesserung bestehen große Bedenken gegen die Martinschen Apparate. Abgesehen davon, daß sie sich schwer einführen lassen, besteht die Gefahr, daß die vorderen Teile der Stützplatten

die Nasenlöcher wundscheuern. Durch die intranasalen Bügel und Platten sind Retentionsstellen für Sekrete und Schmutz gegeben. — Dagegen hat Bennejeants Apparat gegenüber den Martinschen den Vorzug der leichten Einführung und Reinigung. Er hat den äußeren Anschein einer Schere, deren längere Branchen sich im Naseninnern befinden. Die aus der Nase ragenden kürzeren Enden werden durch einen Gummizug genähert und so die längeren Endstücke gespreizt, bis die ursprüngliche Form der Nase wieder erreicht ist. Die Wirkungsweise des Apparates kann annähernd mit der des Nasenspekulums verglichen werden. — Nach unserer Meinung genügt auch er keineswegs den gestellten Ansprüchen, da keine genaue Dosierung des Wirkungsmechanismus durch die Gummizüge erzielt wird. Auch entbehrt er eines festen Unterstützungspunktes.

Den ersten Versuch, das natürliche Stützgerüst einer luetisch zerstörten Nase zu ersetzen machte Mühlreiter (cit. n. Schreiter). Er fertigte eine Platte an, welche mit Klammern an den Zähnen befestigt war. Von der Platte ging durch eine Perforation des harten Gaumens zur Nasenhöhle ein Platindraht, der als Stütze für ein dachförmiges Stück Kautschuk diente. Letzteres wird durch die Nasenlöcher eingeführt und an dem Platindraht befestigt. Der kosmetische Effekt soll zufriedenstellend gewesen sein. Sauer und Jessen (cit. n. Schreiter) fertigten ebenfalls Stützgerüste für durch Rhinoneoplastik erstandene Nasen. Ersterer gebrauchte ebenfalls ein Kautschukgerüst, das er nach unten hin dem Oberkieferrande aufsitzen läßt und als oberen Stützpunkt bediente er sich der Unteraugenhöhlenränder. Skogsborg (cit. n. Schreiter) verfertigte einer luetischen Nase ein Septum aus Neusilber mit einem Gerüst für die Nasenspitze. Das Gerüst wurde alsdann mit schwarzer Guttapercha umhüllt und eingeführt. Der Apparat wird auf den Oberkiefer abgestützt. Nach einer gewissen Probezeit wird das Ganze in Kautschuk ausgeführt. Der Apparat ist herausnehmbar. Von Zeit zu Zeit empfiehlt Skogsborg die Nase mit einer Borsäurelösung auszuspülen. Mikulicz (cit. n. Schreiter) lehnt alle zusammenlegbaren Stützgerüste ab mit der Begründung, daß die gesetzten Wunden zugranulieren und somit Veranlassung zu Narbenschrumpfung geben, welche zwingt, das Gerüst fortzulassen. — Einigermaßen günstige Erfolge hat Aeyräpää mit seinen Stützapparaten zur Aufrichtung des Nasenrückens gehabt. Er sagt: „Will man Nasenrücken aufrichten, so muß man acht geben, daß der Druck über die ganze Oberfläche gleichmäßig verteilt wird. Was einzelne Stellen nicht ertragen können, kann die ganze Oberfläche aushalten". Er stützt wohl als erster seine Hebungsapparate gegen die obere Zahnreihe ab. Ich glaube, daß diese beiden Gründe und wohl besonders der letztere am meisten

dazu beigetragen hat, daß Aeyräpää zu seinen Erfolgen kam. Seine Konstruktionen gleichen im wesentlichen denen Mühlreiters: eine Kautschukplatte, die an den Zähnen des Oberkiefers fixiert ist, trägt ein Stützgerüst, das durch eine Perforationsstelle im harten Gaumen mit der Kautschukplatte verbunden ist. Ist keine Perforation vorhanden, wie man sie nach pathologischen Prozessen beobachtet, so wird künstlich eine geschaffen. Sie liegt dann etwas lateral von der Raphemedianlinie und 2,5 cm vom ersten oberen Incisivus entfernt. Aeyräpää betont, daß der Stützapparat unbedingt fest anzuliegen hat, da es sonst leicht zu Reizerscheinungen und Dekubitus kommt. Der Apparat dürfte zu kompliziert sein. Außerdem ist eine künstliche Perforation des Gaumens unangebracht. Schließlich erweist sich als Nachteil die Schwierigkeit eines exakten Abdrucks der Nasenhöhle. Erst wenn dieser gut gelungen ist, kann Aeyräpää zur Konstruktion des Nasengerüsts schreiten.

Alle bisher beschriebenen Apparate dienen im wesentlichen dazu, Nasen, die durch pathologische Veränderungen ihres natürlichen Stützgerüsts beraubt sind, ihr früheres Aussehen wieder zu geben. Sie sind aber nach unserer Ansicht als ultimum refugium zu betrachten. Im allgemeinen wird der Elfenbein- oder Knochenimplantation der Vorzug gegeben. Es steht ganz außer Zweifel, daß neuerdings diese Methode allgemein Verbreitung gefunden hat. Buschmann berichtet von 21 Fällen von Lorgnetten- und Sattelnasen, die in der hiesigen Universitäts Hals-, Nasen-, Ohrenklinik zur Operation gelangten. Bei fast allen wurden Elfenbeinstäbe implantiert. Bei 17 Fällen war das Resultat gut, bei einem mäßig und bei dreien schlecht.

Lexer lehnt alle Stützapparate ab. Er betont, daß es der äußeren seitlichen Krafteinwirkung gelingt, ein Einsinken des Nasendaches zu verhindern. Er legt deshalb an beide Nasenseiten „Korkstöpsel", die mit einem Heftpflasterverband fixiert sind. Entgegen Lexer darf angenommen werden, daß ein derartiger Verband zur Befestigung nicht genügen kann. Zwar hat man bei Verbiegungen der knorpeligen Nase wiederholt einen Elastoplastverband mit Erfolg angewandt. Jedoch läßt sich diese Methode nur in bestimmten Fällen anwenden, wie Buschmann erwähnt. Die Verschieblichkeit der äußeren Haut muß die Wirksamkeit des elastischen Verbandes herabsetzen.

Im Schrifttum erwähnt Trendelenburg als erster das Redressement der mobilisierten Nasenbeine durch Pelottendruck. Sein Apparat gleicht, abgesehen von Geringfügigkeiten dem Josephschen Schiefnasenapparat. Da dieser später beschrieben wird, erübrigt es sich, hier näher darauf einzugehen. Pósta befürwortet sehr die nasenorthopäischen Apparate, wie sie Bruhn

und Lindemann angegeben haben und sie auch in der Westdeutschen Kieferklinik Verwendung finden. Jedoch sind dies meist schienende Apparate, wie sie zur Nachbehandlung der erfolgten operativen Plastik in Frage kommen. Der seinerzeit von der Düsseldorfer Kieferstation benutzte und von Pósta beschriebene Apparat wird mittels einer Gipsgalea am Schädeldach fixiert. Die nötige Versteifung erhält der Apparat außerdem durch einen Transversal- und einen Horizontalbügel, die auf der Mitte des Schädeldaches miteinander verbunden sind. An dem Horizontalbügel befinden sich zwei zu den Nasenseiten heranragende Metalldrähte, welche auswechselbare und verstellbare Kautschukplatten tragen. Außerdem sind an dem Frontalgerüst lateral von den Plattenträgern kleine Schrauben, mit denen die horizontale Bewegung der Platten bewerkstelligt wird. Beide Plattenträger liegen dem Schädelgerüst auf zur Vermeidung einer frontooccipitalen Bewegung. In der Mitte des Stirnbügels läuft ein Metallarm nach unten, der im rechten Winkel zur Längsachse der Oliven steht. Durch eine am Metallarm befindliche Schraube werden die Oliven in frontaler Richtung bewegt. Die Last des Apparates wird vom Schädeldach getragen. Die wirkenden Kräfte sind trotz der langen Hebelarme äußerst intensiv. Außerdem bietet der Apparat infolge Verlegung der Last an eine indifferente Stelle und durch Anbringen vieler Stellschrauben die Möglichkeit einer genauen Dosierung der wirkenden Kräfte auf die zu formenden und korrigierenden Teile der Nase. Von einer Fixierung des Apparates an den Zähnen des Oberkiefers hält Pósta nichts, da er „eine derartige Belastung der Zahnreihe aus stomatologischen Gründen nicht befürworten kann". Außerdem glaubt er, daß dadurch die Kaufähigkeit der Patienten herabgesetzt wird. Eine zweiteilige Fixierung, mittels der Gipsgalea und am Oberkiefer, hält er für zu kompliziert. Die angeführten Gründe Póstas, die er gegen eine Fixierung des Korrektors an der oberen Zahnreihe ins Feld führt, sind nicht stichhaltig genug, um sie ohne weiteres abzulehnen. Jedenfalls sprechen die Erfahrungen, die Kunzendorf mit seinem Nasenkorrektor gemacht hat, dagegen. Ebenso ist ein fester Gipsverband höchst unhygienisch, weil sich während des Tragens eine erhöhte Talgabsonderung bemerkbar macht. Außerdem dürfte die Ausdünstung der Kopfhaut in dieser Zeit verhindert sein.

Joseph vermeidet den Gipsverband und wendet an dessen Stelle einen Stirnreif an, dessen Frontpartie ein starkes Metallblech trägt. Von der Mitte des Bleches geht parallel zur Nase eine schmale Schiene herab, die eine an einem Scharnier befestigte Pelotte trägt. Diese vermag einen seitlichen Druck auf die knöcherne Nase in gewünschter Richtung auszuüben.

Ergibt sich die Notwendigkeit einer Korrektur des knorpeligen Teils, so läßt sich an der Schiene eine zweite Pelotte anbringen. Ebenso hat man die Möglichkeit, an dem Stirnblech mehrere Schienen anzubringen, wie sie zum Zwecke der Fixierung einer Nasengerüstfraktur notwendig sind. Aehnliche Apparate haben noch Lossen, Walsham, Trendelenburg und Gerber (cit. n. Joseph) konstruiert. Auch die Apparate, wie sie Berne, Salinger, White und Safian angegeben haben, bieten nichts Neues. So benutzte Salinger statt des Josephschen Stirnreifs eine gebogene Metallplatte mit einem Stirn und Hinterhaupt umfassenden Gipsring. White wendet einen engmaschigen Kupferdraht an, der mit Leukoplast und Kollodium fixiert wird. Safian hat den Stirnschild Josephs aus biegsamen Kupfer hergestellt.

Nun hat jedoch die Praxis bewiesen, daß — wie auch Loebell betont — das Stirnband mit der Schädelhaut leicht verschiebbar ist und auch bei zu langem Anliegen Drucknekrosen der Haut hervorgerufen werden. Auch Pape spricht von der leichten Verschieblichkeit des Stirnreifens. Er hebt besonders die durch übermäßige Kompression entstehenden häufigen Kopfschmerzen hervor. Aus diesem Grunde greift er zu dem Gips- oder Stärkeverband, wie ihn schon Bruhn angewandt hatte, zurück. Zum Schutz der Haare legt er eine einfache Lage Oelpapier oder Billroth rings um den Kopf. An der Stirn gipst er dann ein elastisches Blech von der Form eines flachen Glasspatels in den Verband. Die Blechschiene läuft parallel zu der Nase und trägt am Stirnteil sägeblattartige Zacken, um ein Verschieben unmöglich zu machen. Die Schiene bekommt schon vor der Befestigung die ungefähre Form. Nach dem Erstarren des Gipses wird sie gut angepaßt. Um ein Tiefersinken des Gipsverbandes zu verhindern, hat Pape noch einen Transversalbügel daran angebracht. Die „Krone“ soll den Vorzug des leichten Abnehmers haben, ferner sollen Kopfschmerz und Dekubitus nicht vorkommen. — Es erübrigt sich, näher darauf einzugehen, denn der oben beschriebene Apparat kann bei weitem nicht die therapeutische Wirksamkeit der Bruhnschen Apparate entwickeln, da keine genaue Dosierung der Frontal- und Horizontalkräfte erzielt wird.

Auch Rumpel hat noch einen Apparat konstruiert, der zur Reponierung und Fixation der Nasenbeinfragmente dient. Er besteht aus zwei U-förmigen Drähten, die beiderseitig in die Nasenlöcher eingeführt werden. Die oberen Schenkel laufen parallel mit dem Nasenrücken und tragen Häkchen, an welche Gummizüge befestigt werden, die ihrerseits an einem Bügel fixiert sind. Der Bügel steht mit einer abnehmbaren Gipsbinde oder Haube in Verbindung. Die Nasenbeine werden so durch die Wirksamkeit der Gummizüge vermittels der in den Nasenvorhof

eingeführten Drähte aufgerichtet. — Ahrend (cit. n. Rumpel) hat einen ähnlichen Apparat angegeben, der durch Hebelwirkung die eingesunkenen Nasenbeine aufrichtet. Der Winkelhebel befindet sich an einem starren Drahtbügel. Die auslösende Kraft wird ebenfalls durch Gummizüge bewirkt. Beide Apparate (der von Rumpel sowie auch letzterer) können auch intraoral, an der oberen Zahnreihe, befestigt werden. Leider weisen beide Apparate den gleichen Nachteil auf, der darin besteht, daß sie nicht abnehmbar zu gestalten sind.

Eine gewisse Modifikation des Bruhnschen Apparates stellt der Universalapparat von Ernst (cit. n. Arnoldi) dar. Er besteht aus einem U-förmigen verstellbaren Bügel, der mit zwei Eisenplättchen in der Temporalgegend des Kopfes anliegt. Durch eine Gipsbinde, die den Kopf mehrmals umzieht, erhält der Bügel seinen Halt. Außerdem verbinden zwei auf dem Jochbein anliegende Platten seine seitliche Verschiebung. Der horizontale Teil des Bügels besitzt vier Fortsätze, von denen zwei auf die äußeren Nasenflächen wirken, während die beiden anderen in die Nasenlöcher geführt werden. (Er gleicht, abgesehen von den Temporalplatten, dem Ahrendschen Apparat sehr). Arnoldi stellt fest, daß die Verwendungsmöglichkeit des Apparates durch sein Gewicht sehr eingeschränkt ist. Außerdem wird, durch das Vorhandensein der Bügel vor der Mundöffnung, die Nasenatmung stark behindert.

Ich wende mich nunmehr den Korrekturapparaten zu, die ihre eigentliche Fixierung an der oberen Zahnreihe finden. Ganz allgemein läßt sich dazu sagen, daß eine gleichmäßige Belastung der oberen Zahnreihe nur erfolgen kann, wenn keine allzugroßen Lücken vorhanden sind. Auch muß die Gingiva gesund sein. Sind alle diese Voraussetzungen erfüllt, dann muß diese Befestigungsart als die Methode der Wahl angesehen werden. Der Oberkiefer, der als eigentlicher Träger des Nasenkorrektors angesehen werden muß, gewährleistet eine exakte und stabile Fixierung der korrigierenden Elemente. Die intraoralen Stützapparate sind meist neueren Datums. Vor allem haben die Fortschritte und Erkenntnisse, die man in der modernen Kieferbruchbehandlung gewonnen hatte, hier revolutionierend mitgewirkt.

Martinaud ging bei der von ihm konstruierten Schiene von folgenden Gesichtspunkten aus: 1. einen festen und widerstandsfähigen Stützpunkt zu haben und 2. mittels der Pelotten einen sanften und konstanten Druck im Niveau der bestimmten Kontaktpunkte ausüben zu können. Der Schienungsapparat soll besonders indiziert sein a) bei „Frakturen der Nasenpyramide", b) bei den „nasalen Deformitäten" und c) „bei gewissen Anaplastien". Dem Apparat liegt folgende Konstruktion zugrunde:

eine Kieferbruchschiene trägt 2 Metallbügel, die beiderseits des Mundwinkels aus dem Munde ragen. Die annähernd S-förmige Gestalt vermag eine gewisse Federwirkung aufzubringen. An ihren beiden Enden befinden sich „Basisplatten", die aus Abdruckmasse bestehen und durch Schrauben regulierbar sind. Die „Basisplatten" sind in horizontaler oder tangentialer Richtung wirksam. Jedoch hat der Apparat den Nachteil, daß er nicht herausnehmbar ist. (Siehe Abb. 1 u. 2). Die Schiene muß nämlich festzementiert

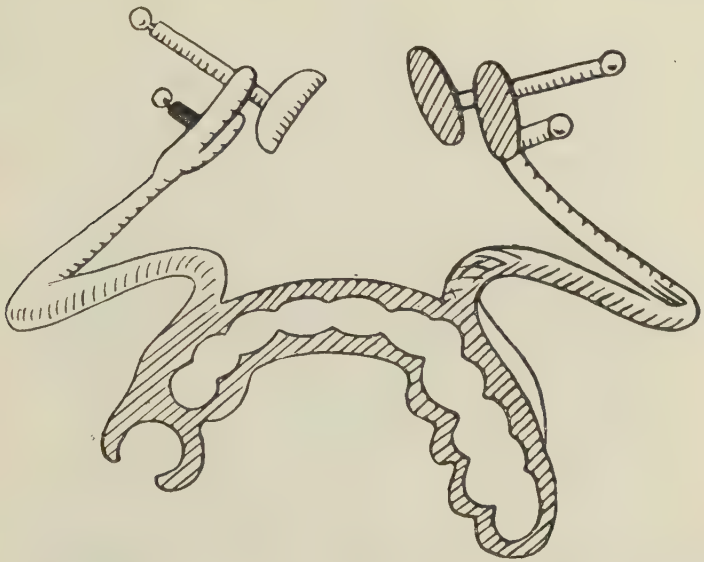

Abb. 1. Nasenkorrekturapparat. Allerdings besteht hier keine vollständige Blockierung unterhalb der Kronen, sondern nur eine Einfassung der Zähne, wie man auch auf Abb. 2 sehen kann.

werden. Hierdurch bietet sie Retentionsstellen für Speisereste und somit eine Vorbedingung zur Kariesentstehung. — Blanc gibt dann noch einen Apparat an, wie er ihn speziell bei Frakturen des Septums angewandt hat. Von einer Neusilberzahnschiene führt ein Bügel aus dem Munde heraus und ragt in die Nase hinein. An diesem Bügel sind in der Höhe der Nasenlöcher zwei federnde Arme angebracht, die Gummipolster tragen. Diese drücken nun von beiden Seiten gegen das Septum. Die somit entstehende Spannung soll das Einsinken der Nase verhindern. — Risdon wendet eine individuell angepaßte Metallschiene an, die seitlich in Zahnprothesen inseriert oder auch einfach die Zähne umfaßt. Andererseits enden die Schienen in Platten, die der Stirn aufliegen und dort noch weiter durch Heftpflasterverband fixiert werden.

Risdon schient damit alle Arten von Nasenfrakturen. Er betont weiter, daß es eine Universalschiene nicht gibt. Blair und Brown haben die Oberkieferschiene ganz verlassen und wenden „einfache Drahtligaturen", die zu den Zähnen des Oberkiefers geführt und hier geknotet werden. Die extraoralen Bügel gleichen denen Risdons. Erwähnte Fixation soll besonders indiziert sein bei frischen Nasenfrakturen und Dislokationserscheinungen der Wände oder des Septums.

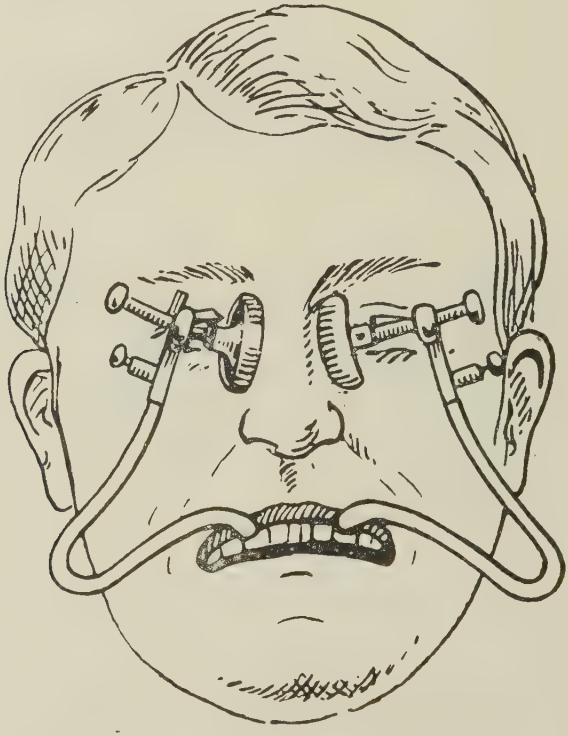

Abb. 2. Derselbe Apparat in situ. (Nach Martinaud).

Alle bisher erwähnten intraoralen Schienungs- und Formungsapparate haben den Nachteil, daß sie nicht abnehmbar sind. Der Patient, der gezwungen ist, einen derartigen Korrektor zu tragen, kann sich in der Oeffentlichkeit nicht gut sehen lassen. Betont doch Loebell, daß die Korrektur der Schiefnase vom 4. oder 5. Tage post operationem einzusetzen hat und sich über mehrere Wochen bei täglicher Anwendung von 2—3 Stunden erstrecken muß. Es ist offensichtlich, daß erwähnter Mangel auch gleichzeitig eine Berufsstörung in sich schließt. Die Fixierung der formgebenden

Elemente an Stirnreifen, Gipsverbänden oder sonstigen Kopfkappen hatte schon so viel Mängel aufgezeigt, wie bereits erwähnt, daß deren Anwendung höchst problematisch erscheint. Zum mindesten ist durch derartige extraoralen Korrekturapparate der kosmetische Effekt doch sehr in Frage gestellt.

Aus all diesen Gründen möchte ich als letzten Apparat den Nasenkorrektor nach Kunzendorf in Erinnerung bringen. Er hat schon bei Loebell (Die Hals-, Nasen-, Ohrenheilkunde f. Stud. der Zahnheilkunde, Die Beziehungen der Hals-, Nasen-, Ohren-

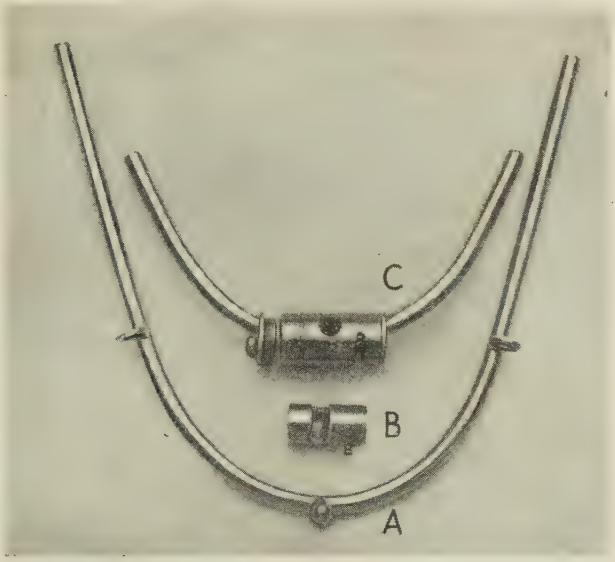

Abb. 3. Nasenkorrekturapparat nach Kunzendorf. (Vergrößert!)

a) Im Munde festliegender Bügel mit Kugel und Ringschlaufen.
b) Trommelzylinder mit Stellschraube, Bohrung für Kugel und anschließendem Schlitz für Kugelhals.
c) Trommelmantel mit Bohrung für Kugel und Schlitz für Stellschraube. (Einseitig geöffnet).

heilkunde zur Zahnheilkunde) und Buschmann (Inaugur.-Diss. Marburg 1934) Erwähnung gefunden. Ersterer hebt hervor, daß er „ein geeignetes Verfahren zur Fixierung eines operativ mobilisierten Nasengerüsts darstellt". Eine Anzahl dieser Korrekturapparate sind in der hiesigen Universitäts Hals-, Nasen-, Ohrenklinik erprobt worden und haben sich funktionell bewährt. — Voraussetzung zum Anlegen ist, wie gesagt, eine einigermaßen gute Zahnreihe im Oberkiefer. Die Schienung muß exakt sein, da die

Zähne gleichmäßig belastet werden müssen. Sie erfordert daher einiges Geschick. Die Last des Apparates wird durch den oberen Zahnbogen auf den Oberkiefer übertragen.

Der Korrektor besteht aus zwei Hauptteilen; 1. dem Schröderschen Drahtverband mit Bandklammern, wie er zur Kieferbruchschienung Verwendung findet und 2. dem vor der Oberlippe entlang laufenden Träger der Formelemente. Beide Teile werden durch ein Spezialschloß miteinander verbunden. Die Konstruktion des Schlosses ist so, daß eine absolute Fixierung des extraoralen Trägers mit dem Schröderschen Drahtverband erfolgen kann. Es besteht aus einer gestielten Kugel, die dem Bügel des Oberkiefers aufsitzt und einer Trommel mit kreisrunder Oeffnung, die am Träger fixiert ist. (Siehe Abb. 3 und 4). In dieser Trommel ist ein

Abb. 4. Nasenkorrekturapparat nach Kunzendorf in situ.

drehbarer Zylinder eingeschlossen. Die Drehung des Zylinders, die durch einen Stift ermöglicht und auch begrenzt wird, kann etwa bis zu 90° erfolgen. Bei Hochstellung des Stiftes decken sich die Bohrungen des Zylinders mit der der Trommel, sodaß die gestielte Kugel in die Trommel eingeführt werden kann und durch Drehung des Zylinders fixiert ist. Allerdings ist der Träger durch

dieses Schloß noch nicht räumlich genug befestigt. Um dies zu erreichen, sind an den Enden der Trommel beiderseitig zwei mit dem Zahnbügel parallel laufende Drähte angebracht, die mittels 2 Oesen fixiert werden. Auf dem Träger lassen sich verschiebbare Klemmen aufschieben, die jede räumliche Einstellung der Pelotten gestatten. Die Pelotten können mit einem Gummischwämmchen gepolstert werden. Der die Pelotte tragende gefederte Stahldraht ist mit der Klemme durch eine Schraube verbunden. Um eine genaue individuelle Stellung der Pelotte zu erreichen, wird diese mit Siegellack oder Stentsmasse an dem gefederten Stahldraht befestigt. Der Träger bietet die Möglichkeit der Unterbringung von intra- bezw. extranasalen Stützgerüsten, Schienen und Pelotten, je nachdem wie es der vorliegende Fall erfordert.

Das Anlegen des Korrektors gestaltet sich wie folgt: Zunächst wird der Schrödersche Drahtverband mit Molarenbändern angebracht. Hierbei ist zu beachten, daß die gestielte Kugel sich möglichst in der Medianebene befindet. Damit wäre schon alles getan, was der spezielle Fall erfordert. Alle übrigen Teile können später angelegt werden. Sie können sogar vorrätig gehalten werden. Lediglich der Bügel für die obere Zahnreihe muß für den Einzelfall hergerichtet werden. Bei notwendigen Operationen wird in Marburg schon vorher der Drahtverband angelegt, sodaß am 4. oder 5. Tage post operationem sofort zur Korrektur der Nasendeformität geschritten werden kann.

Der Indikationsbereich des Kunzendorfschen Nasenkorrektors ergibt sich aus dem bisher Gesagten: er kann sowohl Anwendung finden zur Schienung von frischen traumatischen Nasenfrakturen als auch zur nachträglichen Korrektur und Ruhigstellung der durch Operationen behobenen Nasendeformitäten. Er hat in der Marburger Universitäts Hals-, Nasen-, Ohrenklinik besonders Verwendung gefunden bei der Korrektur von knöchernen und knorpeligen Schiefnasen, also in Fällen, bei denen die mobilisierten Teile eine Zeit lang in überkorrigierter Stellung gehalten werden müssen. — Durch die exakte Fixierung ist eine genau dosierbare Druckwirkung in der fronto-occipitalen und horizontalen Ebene möglich. Hierdurch wird eine Hebung der gesunkenen Nase und eine Verschiebung der seitlichen Deformität zur Medianlinie erzielt.

Zusammenfassung.

Bei der heutigen erhöhten körperlichen Ertüchtigung ist die Nase leicht äußeren Verletzungen ausgesetzt. Auch die angeborenen und durch Krankheit erworbenen Nasendefekte stehen zahlenmäßig nicht weit hinter den traumatischen Verletzungen zurück. Die hierbei zutage tretenden Verunstaltungen lassen neben funktionellen Störungen bei den Betroffenen das Gefühl der Minderwertigkeit aufkommen. Im Vordergrund steht jedoch immer die Beseitigung der funktionellen Defekte. Die Hauptaufgabe kommt in erster Linie dem Rhinochirurgen zu. Trotzdem hat auch der Zahnarzt einen erheblichen Anteil dazu beizutragen, indem er durch Anfertigung und Anlegen von korrektiven Apparaten die operative Plastik dauerhaft zu gestalten sucht. Hält doch Bruhn das Ineinandergreifen der chirurgischen mit der orthopädischen Arbeit als eines der wichtigsten Momente für einen dauernden Erfolg der auf die Wiederherstellung der normalen Gesichtsform hinzielenden Tätigkeit.

In dem Schrifttum haben neben den erwähnten Korrekturapparaten noch eine ganze Anzahl anderer Erwähnung gefunden. Sie stellen jedoch, abgesehen von geringfügigen Aenderungen, nur gewisse Modifikationen der angeführten Apparate dar. Die Grundidee bei allen ist dieselbe: Man versucht von einem fixen Punkte aus mittels Bügel und Pelotten eine Formung oder Reponierung der mobilisierten Nasenteile zu erreichen. Die beste Befestigungsmöglichkeit bietet nun die obere Zahnreihe. Allerdings muß diese einigermaßen intakt sein, auch darf keine Paradentose vorherrschen. Obwohl nun erwähnte Befestigung schon relativ früh berücksichtigt worden war, stellte sie doch keinen wesentlichen Fortschritt gegenüber den anderen Methoden dar, bis es Kunzendorf gelang, den Korrektor abnehmbar zu gestalten, sodaß er kein Berufshindernis mehr darstellt. Deshalb muß man heute viele der korrektiven Apparate als unzulänglich ablehnen, eingedenk der Erkenntnis, daß das Bessere der Feind des Guten ist.

Herrn Prof. Dr. Kunzendorf danke ich für die Ueberlassung des Themas dieser Arbeit sowie für Beratung bei ihrer Anfertigung.

Literatur.

1. Aeyräpää: Ueber prothet. Behandlung der Nasendeformitäten. Oesterr.-Ungar. Vierteljahresschr. f. Zahnh. 1908. S. 103.

   Derselbe: Ueber proth. Behandlung der Nasendeformitäten. Oesterr.-Ungar. Vierteljahresschr. f. Zahnh. 1907. H. 4.

   Derselbe: Die orthopädische Behandlung der Sattelnase mittels der von der Zahnheilkunde gebotenen Mittel. DMM. f. Z. H. 11 S. 488. 1908.
2. Arnoldi: Die chirurg. und proth. Maßnahmen beim totalen Nasenverlust. Inaug.-Diss. Göttingen 1932.
3. Bennejeant: Un Appareil redresseur du nez. Le laboratoire. No. 14 1909. D. Z. W. 1909 Nr. 42 S. 866.
4. Berne, Luis P.: A new adjustable nasal clamp for immobilization of fractures of the nose, and for postoperative correction of external nasal deformities. Journ. of the Americ. med. assoc. Band 81. Nr. 22. S. 1878. 1923. Z. H. N. O. Band 5. 1924. S. 135.
5. Blair, Vilr. Pap. und Brown, Barret: Nasal abnormities, fancied and real. St. Louis. Int. J. Otthod. 1932 Nr. 4, or Surg. 1931 S. 797. D. Z. W. 1933. S. 131.
6. Blanc: Appareil de redressement nasal. Semaine dentaire. 1928. S. 821 bis 823.
7. Boenninghaus: Handbuch der speziellen Chirurgie des Ohres und der oberen Luftwege. Bd. III 1923. Verl. Kabitzsch, Leipzig.
8. Bogorodizky: Rhinoplastik mit silbernem Gerüst. Zbl. f. Chir. III Nr. 50. S. 2830. 1925.
9. Borchers: Allgemeine und spezielle Chirurgie des Kopfes einschl. Operationslehre. 1926. S. 62. Verl. Springer, Leipzig.
10. Bruhn: Gesichtsorthopädie in ihrem Zusammenwirken mit der Gesichtschirurgie. Bd. 7 u. 8. S. 719 usf.
11. Buschmann: Zur Therapie älterer Nasengerüstfrakturen. Inaug.-Diss. Marburg 1934.
12. Carter: Die Korrektion der Nasendeformitäten durch plastische Methoden und durch Knochen-Knorpeltransplantationen. Z. f. St. 1935. H. 3. S. 182.
13. Cox, Ger.: The correction of recent and old fractures of the nose. Laryngoscope 45. S. 188—197. 1935. (Z. H. N. O. 1935).
14. Dufourmentel und Darcissac: Le traitement chirurgical et proth. des nez difformes. Le revue de Stom XXXVII Nr. 6. S. 604. 1925.
15. Eitner: Ueber Nasenkorrekturen durch Elfenbeineinlagen. W. u. W. LXXXIII Nr. 5. 1926.

    Derselbe: Schiefnasenplastik. Med. Kli. Jg. 19 Nr. 18. 1923. S. 238—239.
16. Fritzsche: Nasendeformationen und ihre Korrektionen. Inaug.-Diss. 1915. Würzburg.
17. Frühwald: Korrektiv-kosmetische Chirurgie der Nase, der Ohren und des Gesichts. W. Mandrich-Verl. Wien 1932.
18. Gerber: Kosmetische Nasenoperationen. D. M. W. 1997. Nr. 13. S. 3407.
19. González: Korrektion der Luxation des Nasenknorpels vom funktion. und ästhet. Gesichtspunkt aus. Z. H. N. O. 1933. S. 620.

20. Heinrich: Zahnärztliche Berufskunde. Lehmanns Verl. München 1935. S. 15 usf.

21. Joseph: Nasenplastik und sonstige Gesichtsplastik nebst Mammaplastik. Kabitzsch-Verl. Leipzig 1931 S. 194 usf.

22. M'Kenzie: Einige sowohl für die Rhinologie als auch für die Orthod. interessante Fragen. Verhandl. der Europ. Gesellsch. f. Orthod. VI Jahresgesellsch. London 1913 und Misch Grenzgebiete d. Zahnh. S. 691.

23. Kollibay: Ueber den Zusammenhang von Zahn- u. Nasenleiden. D. M. f Z. XXVII. H. 12. S. 874 (1909).

24. Kunzendorf: Projektionsvortrag über einen Nasenkorrektor im ärztl. Verein Marburg. 19. 12. 1929. M. M. W. Nr. 9. 28. 2. 1930.

Derselbe: Vorlesung über chirurgische Prothese. S. S. 1938. Marburg.

25. Lautenschläger: Zur Operation der knöchernen Schiefnase. Chirurg. 1. 1929. S. 260—263. Z. H. N. O. Bd. 14. 1930. S. 333.

26. Kukulies: Handbuch d. Zahnheilkunde. 3. Bd. herausgegeb. von Bruhn.

27. Lennhoff: Nasen-, Hals- u. Ohrenkrankheiten. Aus Misch Grenzgeb. der Medizin und Zahnheilk. 1914. Stuttg. Enke, S. 667—751.

28. Lexer: Kosmetische Operationen der Nase. Handb. d. Hals-, Nasen-, Ohrenheilkunde. Bd. 3. S. 468—524.

29. Loebell: Die Hals-, Nasen-, Ohrenheilkunde f. Stud. d. Zahnheilkunde. Kabitzsch. Leipzig 1930.

Derselbe: Die Beziehungen der Hals-, Nasen-, Ohrenheilkunde zur Zahnheilkunde. Kabitzsch. Leipzig 1932.

30. Martin, Claude et Francisque: Behandlung der Nasenbrüche und der Mißbildungen der Nasenscheidewand. D. M. f. Z. 1910 Nr. 12. S. 897—928.

31. Lossen: Hüters Grundriss der Chirurgie. 1884. Bd. II S. 85.

Derselbe: Ueber Rhinoplastik mit Einfügen einer Prothese. M. M. W. 1898. S. 1527.

32. Martinaud: Prothèse orthopédique et chirurgie nasale. La Semaine dentaire IX No. 14 S. 277 usf. 1927.

33. Misch und Rumpel: Die Kriegsverletzungen der Kiefer und der angrenzenden Teile. S. 378. 1917.

34. Pape: Zur Korrektur der Schiefnase. Zeitschr. f. Laryngo-Rhinol. und ihre Grenzgebiete. XXIV. Bd., S. 73. 1932.

35. Pósta: Ein nasenorthopädischer Apparat. Wiener Vierteljahresschr. f. Zahnh. XXXV Jg. 1919.

36. Risdon, Fulton: The treatment of fractures and other deformities of the nose. Z. H. N. O. 1930 S. 317. 14. Bd.

Derselbe: Management of the fractured nose. Ann. of. Otol. 40. S. 1094 bis 1098. 1931. Z. H. N. O. 1932 S. 351.

37. Safian: A new nasal brace. Z. H. N. O. Bd. 13 S. 538. 1929.

38. Salinger: The copper moldet splint: A new method of application. Arch. of. Otolaryng. 20 S. 211—214. 1934.

39. Schreiter: Ueber die operative und prothet. Behandlung der Defekte und Difformitäten der äußeren Nase. D. M. f. Z. 1899. S. 408 usf.

40. Simon: Ueber Nasenbeinbrüche. Inaug.-Diss. 1936. Münster.

41. Walde: Zur plastischen Korrektur der Sattelnase. M. f. O. L. Rh. 1936. S. 850.

42 Waßmund: Frakturen und Luxationen des Gesichtsschädels. Berlin 1927.

Lebenslauf.

Am 28. Juli 1912 wurde ich, Karl Richard Behrens, als Sohn des Landwirts Richard Behrens und seiner Ehefrau Else geb. Ahlswede in Woltorf bei Peine geboren. Vom Jahre 1917 bis 1926 besuchte ich in Woltorf die Volksschule. Von Ostern 1927 bis zum Herbst 1933 besuchte ich dann die Soffsche Lehranstalt in Braunschweig, die ich mit dem Reifezeugnis als Externer verließ. Vom W.-S. 1933/34 bis zum S.-S. 1939 studierte ich in Göttingen und Marburg Medizin und Zahnheilkunde. Im Herbst 1939 erwarb ich in Marburg die Approbation als Zahnarzt.

Meine Lehrer waren

in Göttingen: Fuchs, Lehnartz, Pohl, Rebel, Rein, Stadtmüller, Voit, Windaus, Ziebe;

in Marburg: Elbrecht, Fliege, Gremels, Heuser, Klapp, Kunzendorf, Pfannenstiel, von Reckow, Rix, Ruete, Schedtler, Versé,